

DISCUSIÓN CASO CLÍNICO ACADEMIA CATALANO-BALEAR DE MEDICINA INTERNA

Dra. Daiana Ibarretxe Guederiaga MIR-4 MIN

Dra. Virginia Pérez Hernández MIR-4 MIN

Hospital Universitario Sant Joan de Reus.



24 de Febrero de 2010



RESUMEN CASO CLÍNICO

_ **Mujer 59 años** que habita en **área rural**.

_ **Antecedentes Personales:** DM 2, DLP, Neumonía por *M.pneumoniae*, Hernia discal C6-7. IQ: apendicectomía, amigdalectomía, resección glándula mamaria accesoria derecha. Tratamiento habitual: venlafaxina, metformina, quetiapina, lorazepam, ibuprofeno y paracetamol.

_ **Enfermedad Actual:** **Fiebre** de hasta 40 °C de 4 meses de evolución que cedía con pautas antibióticas pero recurría, **tos seca inicial**, **pérdida de peso** de hasta 10 Kg, **astenia**.

_ **Exploración Física:** Constantes normales, T^a 37.8°C, No hallazgos exploratorios de interés.

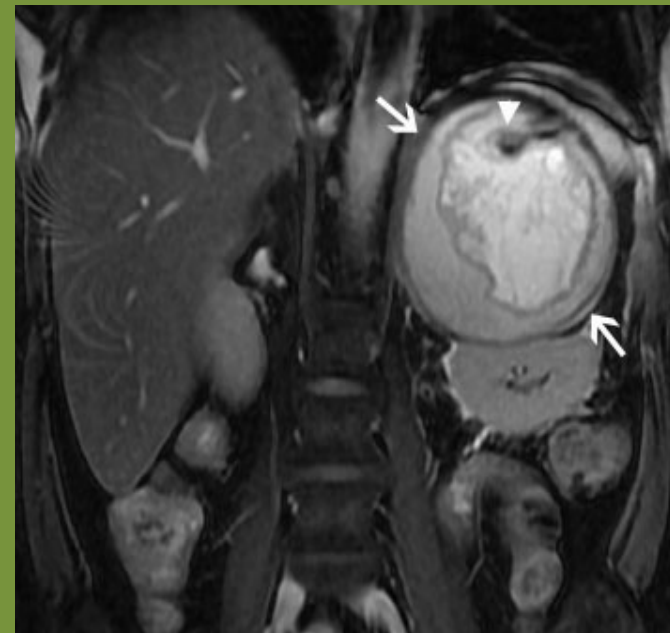RESUMEN CASO CLÍNICO

_ Exploraciones complementarias:

- a) Hemograma: Leucos 12200/mm³, Plaquetas 556000/mm³, VSG 109 mm, TP 67%, fibrinógeno 753 mg/dl, TTPA 40”.**
- b) Bioquímica: Ca 10.6 mg/dl, P 5.08 mg/dl, FA 147 U/L, LDH 470 U/L, PT 93 g/L, PCR 106.35 mg/dl.**
- c) Rx tórax: sin hallazgos patológicos**
- d) Marcadores tumorales: negativos**
- e) Hemocultivos y urinocultivos: negativos**
- f) Serologías víricas (VIH, VHB, VHC) , salmonela, brucelosis e hidatidosis: negativas**
- g) Cortisol, ACTH, Cortisoluria, metanefrinas, Cromogranina A: normales**
- h) AMO: Linfoplasmocitosis de aspecto reactivo.**
- i) TAC: adenopatías mediastínicas e hiliares. Lesión suprarrenal izquierda con paredes engrosadas y calcificaciones intraquísticas.**

RESUMEN CASO CLÍNICO

- j) Ecobroncoscopia con PAAF adenopatías: no atipias.....??**
- k) RMN: lesión expansiva retroperitoneal heterogénea de origen en el área suprarrenal izquierda con probable componente hemorrágico y calcificaciones. Está encapsulada y acompañada de cambios de aspecto inflamatorio perilesionales.**



1. ENFERMEDADES VASCULARES DEL TEJIDO CONJUNTIVO E HIPERSENSIBILIDAD

_ Granulomatosis de Wegener

_ Enfermedad de Still

_ Enfermedad de Weber-Christian

_ LES

_ Fiebre reumática

_ PAN

_ Vasculitis por Hipersensibilidad

_ Neumonitis por hipersensibilidad

_ Polimialgia reumática

_ etc...

2. TRASTORNOS DE LA TERMORREGULACIÓN PERIFÉRICA

Feocromocitoma: Masa suprarrenal, No clínica típica (cefalea, palpitaciones, hiperidrosis, no crisis HTA ni HTA, sí pérdida de peso). **Metanefrinas y Cromogranina A normales.**

3. ENFERMEDADES GRANULOMATOSAS

Sarcoidosis: Adenopatías hiliares y mediastínicas, Hipercalcemia, no sabemos si hipercalciuria, rara afectación de suprarrenal y órganos endocrinos que no sean la adenohipófisis. En Histología de adenopatías por Ecobroncoscopia no atipias...PERO EXISTEN...

GRANULOMAS NO CASEIFICANTES??



DIAGNÓSTICO BASADO EN LA HISTOLOGÍA

4. NEOPLASIAS

A) BENIGNAS

- _ Angiomiolipoma renal

B) MALIGNAS

- _ Linfoma Hodking
 - _ Linfoma de células T
 - _ Linfoma No Hodking
- } _ Infiltración de tejidos poco frecuente
- _ No lesiones encapsuladas

_ **Sarcomas:** imagen radiológica característica.

_ **Carcinomas:** cápsula no tan definida.

5. INFECCIONES

5.1) Infecciones Piógenas Circunscritas

_ Absceso

5.2) Infecciones intravasculares

_ **Endocarditis bacteriana:** No hay soplos cardíacos, hemocultivos negativos (no válido para el grupo HACEK, *Haemophilus parainfluenzae*, *Actinobacillus*, *Cardiobacterium*, *Eikenella corrodens*, *Kingella kingae*). Realizaríamos Ecocardiograma.

5.3) Infecciones bacterianas generalizadas

_ ~~**Brucelosis**~~ (serologías negativas).

_ ~~**Bartonelosis**~~ (no se nos dan datos de arañazos de gato).

_ ~~**Leptospirosis**~~ (no datos de animales domésticos o H^a de contacto con aguas estancadas, no cefalea brusca ni fenómenos hemorrágicos).

~~**Enfermedad de Lyme**~~ (no clínica de eritema migratorio, no afectación neurológica y/o cardíaca o artritis).

~~**Meningococemia**~~ (no datos de sintomatología neurológica, no signos meníngeos).

~~**Fiebre recurrente**~~ (A parte de lo dicho en la E. de Lyme causada por espiroquetas (Borrelia) no tenemos datos de picaduras de garrapata o de piojos).

~~**Salmonelosis**~~ (serologías negativas. No datos de coprocultivos).

~~**Sífilis**~~ (no datos de lesiones en meses previos ni de rash). No datos de serologías.

~~**Tularemia**~~ (no datos de lesiones típicas como úlcera en sacabocados con adenopatía regional). No datos de serologías.

5.4 Infecciones por micobacterias

~~**Tuberculosis: Extrapulmonar.**~~ (Realizaríamos prueba de la tuberculina y BAS en la realización de ecobroncoscopia). La TBC suprarrenal provocaría insuficiencia suprarrenal (no alteraciones de la función suprarrenal).

5.5 Rickettsiosis

- ~~— Fiebre Botanosa Mediterránea (R. conorii):~~ no datos de lesiones cutáneas eritematosas que afecten palmas y/o plantas, no datos de mancha negra.
- ~~— Fiebre Q (Coxiella Burnetii):~~ no datos de contacto con ganado. No neumonía ni datos clínicos de endocarditis.

5.6 Infecciones por Virus

- ~~— VIH, VHB y VHC:~~ serologías negativas
- ~~— CMV y Epstein Barr:~~ En inmunocompetentes se comporta como Sd. Mononucleósido. No tenemos clínica de Rash, adenopatías periféricas ni megalias.

~~5.6 Micosis:~~ clínica no sugestiva, no inmunosupresión.

5.7 Parásitos: Equinococos: Falsos negativos frecuentes.
Características radiológicas compatibles con quiste hidatídico.

6. ENFERMEDADES HEREDITARIAS Y METABÓLICAS

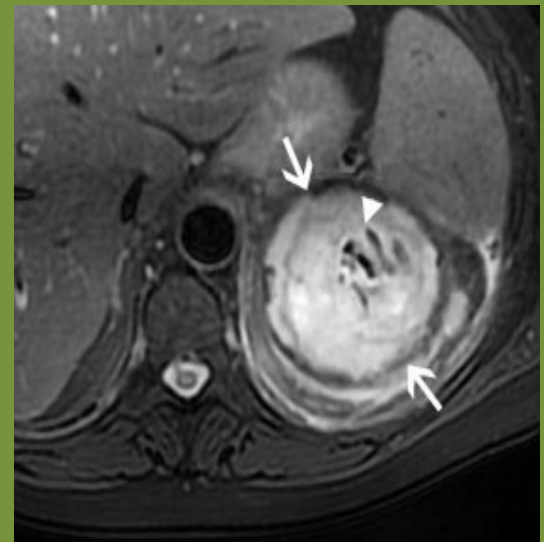Amiloidosis: Síntomas guía: astenia y pérdida de peso (existentes). Afectación órganos diana: Renal (80%) (no se cumple, función renal normal, desconocemos proteinuria). Cardíaca (40%) (no datos exploratorios de afectación cardíaca).

DIAGNÓSTICO DIFERENCIAL RADIOLÓGICO

Características radiológicas de la lesión:

Presencia de:

- Calcificaciones
- Membranas
- Transgresión de la barrera anatómica



DIAGNÓSTICO DIFERENCIAL RADIOLÓGICO

1. TUMORAL

- Angiomiolipoma
- Metástasis
- Feocromocitoma
- Carcinoma primario

2. QUÍSTICA NO MALIGNA: pseudoquiste pancreático

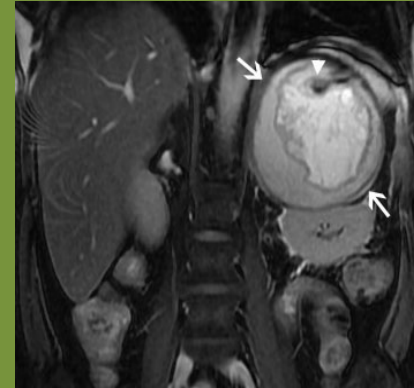
3. INFECCIOSA

- TBC
- Hidatidosis extrahepática

CONCLUSIÓN

Clínica de la paciente

+



- _ Enfermedad granulomatosas: Sarcoidosis**
- _ Enfermedades neoplásicas: Sarcoma/carcinoma**
- _ Enfermedades infecciosas: Quiste hidatídico /TBC**

PRUEBA DIAGNÓSTICA DEFINITIVA



BIOPSIA LESIÓN RETROPERITONEAL

GRACIAS POR SU
ATENCIÓN